Operative Rheumatologie des Vorfußes – ein Trend zu gelenkerhaltenden Eingriffen?

Rheumatoid forefoot deformity – a surgical trend to joint-preserving procedures?

Autor
Ingo Arnold

Institut
Rotes Kreuz Krankenhaus Bremen, Rheumazentrum, Klinik für Orthopädie und operative Rheumatologie

Schlüsselwörter
Rheumatischer Spreizfuß, MTP-Arthrodese, plantare Platte, Zehendeformität

Keywords
Rheumatoid forefoot deformity, MTP arthrodesis, plantar plate, toe deformity, rheumatoid surgical foot and ankle

Bibliografie
DOI https://doi.org/10.1055/a-0863-9086
arthritis + rheuma 2019; 39: 173–182
© Georg Thieme Verlag KG Stuttgart · New York
ISSN 0176-5167

Korrespondenzadresse
Dr. med. Ingo Arnold
CA Klinik für Orthopädie und Unfallchirurgie/ operative Rheumatologie
Rheumazentrum Bremen, Rotes Kreuz Krankenhaus Bremen
St. Pauli Deich 24, 28199 Bremen
arnold.i@roteskreuzkrankenhaus.de

ZUSAMMENFASSUNG

Ein einheitliches, standardisiertes Operationsverfahren existiert aufgrund der Vielfalt der Ausprägungen der rheumatischen Vor- und Rückfußdeformitäten in Zusammenhang mit den unterschiedlichen Funktionsansprüchen und des subjektiven Schmerzempfindens von RA-Patienten nicht [1]. Unter einer frühen und aggressiven Therapie der RA zeigen die Patienten mildere Formen von Fußdeformitäten. Diese sind vergleichbar mit den Deformitäten von Patienten, die nicht an einer chronisch entzündlichen Gelenkerkrankung leiden. Neben geringeren Fehlstellungen und weniger ausgeprägten Synovialitiden sind auch polyartikuläre Deformitäten oder begleitende Weichteilentzündungen (Bursitiden oder Tenosynovialitiden) seltener zu beobachten. In solchen Fällen können zunehmend gelenkerhaltende korrigierende Operationsverfahren angewendet werden. Bei dem Vollbild eines erosiven rheumatischen Vorfußes mit Spreizfuß, Hallux valgus, multiplen plantaren Bursitiden, Clavi- sowie Klauenzehen kommt neben der Stabilisierung des 1. Strahles bzw. der medialen Säule (MTP-I-Fusion, modif. Lapidus-Op) nur die Resektionsarthroplastik infrage mit Entfernung der Metatarsalia-Köpfchen. Diese weisen in fortgeschrittenen Fällen oft rheumatische Destruktionen auf und eine korrigierende Osteotomie wäre nur mit einem hohem Risiko persistierender Beschwerden durchzuführen.

ABSTRACT

The variety of forms of rheumatic forefoot and hindfoot deformities, the different functional requirements and the individual pain perception of RA patients make a uniform, standardized surgical procedure impossible. Under an early and aggressive therapy, patients show milder forms of foot deformities. Also polyarticular deformities or concomitant soft tissue inflammations (bursitis or tenosynovialitis) are less common. These are in contrast to the deformities of patients who do not suffer from chronic inflammatory joint diseases. The joints also show side effects. The result of this is that, according to our characteristics, joint-preserving corrective surgical procedures are used. In a full-size picture of an erosive rheumatic forefoot with multiple bursitis, clavi- and claw toes (i. e. the dorsal subluxation of the basal phalanx), only the resection arthroplasty is useful. In those cases joint preserving techniques of the metatarsal heads are at high risks for recurrence of the deformities.

In der Zeit zwischen 1995 und 2007 hat die Zahl der Erkrankungen an einer rheumatoiden Arthritis in den USA zugenommen. Der Grund dafür ist nicht bekannt. Die Autoren vermuten, dass Umwelteinflüsse eine Rolle spielen. Eine korrespondierende Zunahme der Prävalenz für die RA wurde ebenfalls beobachtet [2]. In Deutschland leiden 1,5 Millionen Menschen – 2 % der erwachsenen Bevölkerung – unter entzündlich rheumatischen Erkrankungen.

Innerhalb der ersten 3 Jahre nach Erstmanifestation einer RA weisen etwa 70 % der Betroffenen pathologische Veränderungen im Vor- und Mittelfuß auf [3] – Grondal et al. [4] haben anhand von

olumiant®
(Baricitinib) Tabletten

- **Stark:** überlegene Wirksamkeit im direkten Vergleich mit Adalimumab[1,#]
  jeweils in Kombination mit MTX
- **Schnell:** Schmerzreduktion bereits in Woche 1[1]
- **Einfach:** 4 mg oder 2 mg, Dosisanpassung möglich°



° Empfohlene Dosis: 4 mg, eine Dosis von 2 mg ist für bestimmte Patienten angebracht/kann angebracht sein (siehe Fachinformation).
* Bei mittelschwerer bis schwerer aktiver rheumatoider Arthritis. Für Erwachsene, die auf konventionelle DMARDs unzureichend angesprochen oder diese nicht vertragen haben, als Monotherapie oder in Kombination mit MTX.
# Statistische Signifikanz für Überlegenheit von Baricitinib gegenüber Adalimumab für ACR20 und mittlere Veränderung des DAS28-CRP, jeweils in Woche 12.
[1] Aktuelle Fachinformation Olumiant®.

Pflichttext folgt zwischen den Seiten 186 und 187

▶ **Abb. 1** Klinisches Bild des postentzündlichen rheumatischen Spreizfußes mit Hallux valgus, großer Bursa über dem MTP-1-Gelenk, fibularer Deviation der Zehen mit unzureichendem Bodenkontakt: 54-jährige Patientin, RA ED 2005, aktuell MTX 15 mg s. c., versorgt mit orthopädischen Halbschuhen. (Quelle: I. Arnold / Rotes Kreuz Krankenhaus Bremen)

Querschnittsuntersuchungen in Schweden herausgefunden, dass die Beteiligung des Vorfußes zu Erkrankungsbeginn etwa dreimal häufiger nachweisbar war als im Rückfußbereich (48 % versus 17 %) und im weiteren Verlauf dann in nahezu 90 % der Fuß involviert war. In der Folge bestanden diesbezüglich erhebliche Fußprobleme und Einschränkungen der Gehfähigkeit. Die Häufigkeit der wegen der Fußprobleme bestehenden Gehbeeinträchtigung korrelierte mit der Dauer der Erkrankung.

Erhebliche postentzündliche Fußdeformitäten erhöhen außerdem potenziell das Sturzrisiko. Die typische rheumatische Vorfußdeformität besteht im Spreizfuß mit einem Hallux valgus rheumaticus und Kleinzehendeformitäten mit horizontalen Fehlstellungen (fibulare Deviation) bis hin zu kontrakten Krallenzehen oder der dorsalen Dislokation der Zehengrundgelenke (Klauenzehen: dorsale Subluxation der Grundphalanx, welche auf dem Mittelfußköpfchen reitet) mit meist starken Verkürzungen durch eine Schwäche der intrinsischen Muskulatur und Überwiegen der dorsal extendierenden Kräfte („intrinsic minus") (▶ **Abb. 1**). Am V. Strahl kann es zur Abduktion des V. Mittelfußknochens und einer Digitus-quintus-varus-Deformierung kommen, welche das inverse Pendant zum Hallux valgus darstellt. Weiterhin können sich durch Bursitiden oder überlastungsassoziierte (plantare) Clavii Hautprobleme bis hin zu Ulzerationen (Mala perforantes) ergeben mit der Gefahr einer lokalen oder gar systemischen Infektion (Septikämie) der immunsupprimierten Patienten (▶ **Abb. 2**). Das komplexe funktionelle Zusammenspiel von Vor-, Mittel- und Rückfußpathologie manifestiert sich häufig in Form einer Absenkung des Quer- und Längsgewölbes bis hin zur Ausbildung eines dekompensierten Knick-Senkfußes. Der Abrollvorgang verändert sich mit zunehmender Deformität deutlich. Durch die valgische Rückfußstellung wird der Fußinnenrand überbelastet und der I. Strahl durch den plantaren Druck angehoben. Das Gangbild wird unharmonischer. Die Valgusfehlstellungen des OSG und/oder des Subtalargelenkes werden durch ein Genu valgum verstärkt. Muskuläre Insuffizienzen bis hinauf zu den Hüftabduktoren können zu einer Verlagerung des Körperschwerpunktes führen und beeinträchtigen dann ebenfalls die Abrollmuster des Vorfußes mit pathologischen Belastungsdrücken und Redukti-

▸ **Abb. 2** Typische plantare Schwielenbildung des RA-Spreizfußes. (Quelle: I. Arnold / Rotes Kreuz Krankenhaus Bremen)

on von Schrittlänge und Gehgeschwindigkeit. Der entzündlich destruktive Prozess mit Zerstörung von Gelenkoberflächen und Reizungen der periartikulären Gewebe führt zu einer erhöhten Muskelspannung als spontane Reaktion des Organismus mit konsekutiver Überlastung der biokinematischen Kette der unteren Extremitäten. Zahlreiche pedobarografische Untersuchungen weisen zudem eine signifikante Erhöhung der plantaren Vorfußdrücke nach, das Druckverteilungsmuster ist allerdings aufgrund der wenig vergleichbaren Patientengruppen sehr inhomogen. Häufig lässt sich eine Lateralisation der Vorfußsohlendrücke nachweisen, geschuldet der schmerzbedingten Entlastung des Talonavikulargelenkes sowie des Großzehengrundgelenkes [5, 6]. Trotz dezidierter Messungen von plantarem Spitzendruck (PP) und des Druckzeitintegrals (PTI) mit verschiedenen Druckplattformen lässt sich weiterhin keine verlässliche Korrelation zwischen dem Muster der pathologischen Druckverteilung und dem Befallsmuster des Fußes ableiten [7].

Dieser Umstand erklärt aber nicht, warum es trotz der hohen Prävalenz von Fußproblemen bei RA weiterhin an validierten interdisziplinären Behandlungskonzepten mangelt [8]. Auch besteht im Zusammenhang mit der klinischen Untersuchung weiterhin die Tendenz, eine zeitaufwendige Fuß- und Knöcheluntersuchung un-

taltz®
(Ixekizumab)

✓ **Gelenkbeschwerden**
Signifikante Verbesserung ab Woche 1 – auch nach TNF-Inhibitor-Wirkverlust.[1,*]

✓ **Enthesitis**
Vollständiges Abklingen der Enthesitis bei 43 %.[3,++]

✓ **Daktylitis**
Vollständiges Abklingen der Daktylitis bei 80 %.[3,++]

✓ **Plaque-Psoriasis**
Mehr als 50 % Verbesserung des durchschnittlichen PASI nach 2 Wochen.[1,*]

✓ **Nagel-Psoriasis**
73 % durchschnittliche Verbesserung.[2,+]

PP-IX-DE-1058 Mai 2019

*Taltz®, allein oder in Kombination mit Methotrexat, ist angezeigt für die Behandlung erwachsener Patienten mit aktiver Psoriasis-Arthritis, die unzureichend auf eine oder mehrere krankheitsmodifizierende Antirheumatika (DMARD) angesprochen oder diese nicht vertragen haben. **Taltz® hohe Bindungsaffinität zu IL-17A ist mit K_D < 3 pM[1] mehr als 60x stärker als bei Secukinumab[4] K_D = ~200 pM; Taltz® bindet spezifisch an IL-17A und IL-17A/F[1]. + 138 Patienten mit signifikanter Nagel-Psoriasis bei Baseline (NAPSI ≥ 16 und ≥ 4 betroffene Fingernägel) ; Baseline NAPSI ø 39, Woche 24. ++ Patienten mit LDI-B > 0 bei Baseline und Patienten mit LEI > 0 bei Baseline. Remission der Daktylitis: LDI-B=0, in Woche 24. Remission der Enthesitis: LEI=0, Woche 24.

1. Aktuelle Taltz® Fachinformation. 2. Lilly data on file aus der UNCOVER-3-Studie. 3. Mease PJ et al. Ann Rheum Dis. 2017; 76(1):79-87.

Pflichttext folgt zwischen den Seiten 186 und 187

terzugewichten. Eine Befragung von 1040 britischen RA-Patienten im Hinblick auf Probleme der Füße detektierte diese bei 93 % der Betroffenen. Der Befall des Fußes zeigte eine deutliche Korrelation zur Erkrankungsdauer. Interessanterweise berichtete die Majorität dieser Kohorte, dass die letzte Fußuntersuchung 16,5 Monate zuvor stattfand, während die letzte klinische Kontrolle der Hände nur 6,2 Monaten zurückgelegen hätte [9]. Möglicherweise besteht ein Zusammenhang mit dem 28-Gelenke-Score (DAS-28, Beurteilung der Krankheitsaktivität), welcher leider die Füße und Knöchel nicht miteinschließt. Hierzu passend fand van der Leeden [10] in einer weiteren Untersuchung für den Zeitraum von 1995 bis 2007 bei insgesamt 848 Patienten mit RA trotz vermuteter Remission bei 35 % der Patienten (DAS28 < 2,6) eine Persistenz der Entzündungsaktivität in den Zehengrundgelenken. Bei 31 % der Patienten fand sich mindestens ein geschwollenes Zehengrundgelenk im Rahmen der Nachuntersuchung.

Auch stabilisieren sich die anfänglich hohen Prävalenzraten für Schmerzen und Schwellungen insbesondere im Bereich der Vorfüße im Verlauf der Erkrankung, was die Aufmerksamkeit reduzieren könnte, obwohl der inflammatorisch getriggerte artikuläre Schaden voranschreitet [11]. Im Zuge der Anfang 2000 etablierten Biologika-Ära hat sich auch das RA-Erkrankungsprofil des (Vor-)fußes erheblich verändert. Dies ist insbesondere auf eine nunmehr effektivere Kontrolle des erosiven Zerstörungspotenziales der Synovialitiden zurückzuführen. Van der Leeden et al. [11] fanden allerdings heraus, dass 30 % der Patienten, die eine medizinischen Remission ihrer Krankheit erreichen, immer noch Schmerzen und/oder Schwellungen von mindestens einem Zehengrundgelenk aufweisen. Der Schweregrad radiologischer Veränderungen und knöcherne Deformitäten treten in den Hintergrund, ohne dass ebenso die kapsuloligamentär verursachten Fehlstellungen ausreichend beherrscht wären. Doch mit einer Reduktion des Knorpelverlustes oder der subchondralen Knochenresorption ändert sich auch die operative Ausrichtung der rheumaspezifischen Vorfußchirurgie. Durch die verminderte Entzündungsaktivität verringern sich die Unterschiede zum Vorgehen bei Fehlstellungen im Zusammenhang mit degenerativen Erkrankungsformen, wodurch der Gelenkerhalt zunehmend an Bedeutung gewinnt. Zudem treten die gelenkerhaltend nicht adressierbaren rigiden Befallsmuster des Fußes (stiff type) im Kontext moderner rheumatologischer Therapiekonzepte seltener auf.

In den vergangenen 20 bis 30 Jahren ist die Zahl der rheumachirurgischen Eingriffe im Bereich der Hände und Füße deutlich zurückgegangen. Andererseits steigen aber auch die Erwartungen der Patienten an die Integrität der Fußstatik, sodass sich der operative Interventionszeitpunkt nach vorne verschiebt und damit auch der gelenkschonende Trend forciert wird. Spätestens sollte jedoch bei jeder sich verschlechternden Deformität, welche sich durch orthopädische Schuhzurichtung oder Einlagen nicht beeinflussen lässt, operativ interveniert werden.

OP-Risiken fußchirurgischer Eingriffe bei RA

Fußchirurgische Eingriffe erfolgen im Gebiet der sogenannten Endstrombahn ohne originär verfügbare Durchblutungsreserve. Kompliziert wird die Situation immer dann, wenn zusätzlich eine RA-assoziierte Polyneuropathie Einfluss auf die mikrozirkulatorische Homöostase nimmt, dessen höchster Ausprägungsgrad in der neuropathischen Osteoarthropathie mündet. Aber auch ohne sensoneurologisches Irritationspotenzial sollten Risikofaktoren für postoperative Wundkomplikationen präoperativ bekannt sein. Die Gesamtprävalenz wird mit bis zu 25 % angegeben. Ein Alter ≥ 60 Jahre (OR = 8,98, 95 % CI = 3,55–25,02), Tabakkonsum (OR = 48,77, 95 % CI = 15,55–139,71) und Tourniquet-Zeit ≥ 90 Minuten (OR = 7,02, 95 % CI = 2,77–19,32) erhöhen das Risiko für eine postoperative Komplikation [12].

Einige Autoren beschreiben die Wundheilungsstörung (delayed wound healing) als „relative Komplikation", die im normalen postoperativen Verlauf bei RA-Patienten sozusagen erwartet und eingerechnet wird [13]. Anderseits beeinflussen die Basistherapeutika durch ihre immunmodulierende und antiproliferative Wirkung die Prozesse der Wundheilung negativ. Insbesondere TNF-alpha spielt eine wichtige Rolle im Zusammenspiel mit der Stimulation von Endothelzellen und fördert die Kollagenaseproduktion durch Fibroblasten und stimuliert die Langerhans-Zellen der Haut. Im Zusammenhang mit einer medikamentösen Blockade des Tumor-Nekrose-Faktors ist von einer prolongierten Wundheilung auszugehen. Mindestens engmaschige Wundkontrollen, ein sicherer Nahtverschluss und keine zu zeitige Entfernung der Fäden sind von daher für den Rheumaorthopäden gelebte Standards. Eine retrospektive Beobachtungsstudie, die mittels einer multivariaten logistischen Regressionsanalyse die postoperativen Ergebnisse von 192 RA-Patienten nach einer Zehenarthroplastik verglich, unterstrich noch einmal die Bedeutung einer verlängerten OP-Dauer (p=0,028, Odds Ratio=1,19 [pro 10 min], 95 % Konfidenzintervall [CI]: 1,07–1,32) im Zusammenhang mit Wundheilungsstörungen [14].

OP-Verfahren

Die Festlegung eines individuellen Behandlungsplans zur Vorfußkorrektur muss evtl. vorhandene Rückfußdeformitäten einbeziehen. Auch wenn der plantare Vorfußschmerz für den betroffenen Rheumapatienten dominierend ist, orientiert sich die Therapie an der Gesamtkonfiguration des Fußes. Es ist also durchaus möglich, dass ein Rückfußvalgus mit Kollaps der medialen Fußsäule vor dem Vorfußeingriff oder in gleicher Sitzung korrigiert werden muss, andernfalls droht ein Fehlstellungsrezidiv. Ein gründliches Wissen über die Pathogenese dieser Formen und des Verständnisses der biomechanischen Änderungen ist notwendig, um eine optimale Operationseffizienz umzusetzen.

Der rheumatische Spreizfuß

Dieser geht gewöhnlich mit einem Verlust der am unbelasteten Fuß physiologischen Querwölbung einher. Wird der erste Mittelfußstrahl infolge einer Rückfußeversion und der Mittelfußabduktion übermäßig belastet, kann zusammen mit der Entstehung eines Metatarsus-primus-varus auch eine Instabilität des ersten Tarsometatarsalgelenk (TMT-I-Gelenk) mit supinatorischer Verdrehung des I. Strahls entstehen, welches in die klinische Untersuchung miteinbezogen werden muss. Eine Instabilität der medialen Säule und entzündliche Destruktion der Navikulokuneiformegelenke können die Deformität noch verstärken [15]. Die in den Lisfranc-Gelen-

ken mobileren lateralen zwei Mittelfußstrahlen unterliegen einer gleichgerichteten medialen Abweichung. Der V. Strahl wird aufgrund der Mittelfußabduktion und Inversion des Rückfußes weniger belastet und kann eine geringe laterale Deviation aufweisen, was zu einer Vergrößerung des intermetatarsalen Winkels zum IV. Mittelfußknochen führt und den Spreizfußes verstärkt.

Der durch die Artikulosynovialitis der Zehengrundgelenke eingeleitete Verlust der plantaren Gelenkstabilisierung ist ursächlich für die dynamisch-stadienabhängig (Nijmegen-Klassifikation) unterschiedlich ausgeprägte dorsale Luxation der Zehengrundgelenke II–V und führt über die Subluxation (Krallenzehe) bis hin zur irreponiblen Luxation der MTP-Gelenke (Klauenzehendeformität). Am II. Strahl kann die subduzierte Großzehe in ihrer Hallux-valgus-Fehlstellung ebenfalls Ursache einer Hyperextension im II. Zehengrundgelenk sein [16].

Die plantare Fehlbeschwielung unter den Metatarsaleköpfchen II bis IV beim rheumatischen Spreizfuß sowie die Zehendeformitäten begünstigen das Auftreten von Klavus- und Ulkusbildungen und prädisponieren somit für septische Komplikationen. Eine bei RA-Patienten häufige Atrophie des plantaren „fat pads" begünstigt diese Probleme noch.

Es ist bemerkenswert, dass das von Hoffman 1911 beschriebene chirurgische Verfahren (ursprünglich zur „single incision" plantaren Korrektur einer isolierten Klauenzehendeformität) mittels Resektion aller MT-Köpfe nach wie vor als „golden standard" dient. Durch die Resektionsarthroplastik werden die kontrahierten Zehenbeuger und Strecksehnen relativ verlängert und der Zug der intrinsischen Mm. interossei neu ausgerichtet.

Fowler und Clayton haben dieses Verfahren modifiziert und die Bedeutung einer ausreichenden parabolen nach fibular abfallenden Resektion üblicherweise aller Metatarsaleköpfchen, mit einer Neuausrichtung der verbleibenden gewichttragenden Enden der Metatarsale, unterstrichen. Die Exzision einzelner symptomatischer Mittelfußköpfchen oder ein Mix mit einer gelenkerhaltenen rückkürzenden Weil-Osteotomie provoziert eine postoperative Metatarsalgie und kann nicht empfohlen werden. Ebensowenig sollte eine gleichzeitige Resektion der Basis der proximalen Phalangen erfolgen. Damit schwächt sich die ohnehin schon deutlich reduzierte Abstoßkraft der Zehen in der Push-off-Phase beim Laufen noch mehr. Kosmetik, Zufriedenheit und Schmerzbefreiung leiden.

Der Vorteil eines plantaren Zugangs besteht in der Möglichkeit über eine ellipsoidförmige Ausschneidung der Haut einen die Zehen plantarisierenden raffenden Dermodeseeffekt zu erzielen. Die Dermodese darf keine zu hohe Spannung aufweisen, da sonst die Gefahr von Wundrandnekrosen besteht. Gleichsam können die Beugesehnen rezentriert, Bursen exzidiert und die plantare Platte soweit als möglich rekonstruiert und gerafft werden. Nur durch eine Reposition der Beugesehnen unter die jeweiligen Gelenke gelingt eine achsengerechte Ausrichtung des Zehenstrahls. Der von Clayton propagierte, für Wundheilungsstörungen aufgrund der dünneren vulnerableren Fußrückenhaut aber sensiblere, dorsale Zugang über zwei parallele oder eine quere Inzision ermöglicht dagegen eine Tenotomie der kurzen und Verlängerung der langen Strecksehne und wird in unserer Klinik insbesondere bei sehr atrophen plantaren Verhältnissen bevorzugt. Eine kontinuierliche Zügelung der Kleinzehen nach plantar ist bei beiden Zugängen über 12 Wochen erforderlich. Postoperative Druckmessungen zeigen, dass die

▶ **Abb. 3** Das Stainsby-Verfahren zur Korrektur von Klauenzehen kann bei intakten MT-Köpfchen auch bei Rheumapatienten mit Erfolg angewendet werden. Hierbei wird die Basis der Kleinzehe durch weichteilige Techniken nach plantar gezügelt. (Quelle: I. Arnold / Rotes Kreuz Krankenhaus Bremen)

Zehen nach einer Metatarsaleköpfchen-Resektion sehr oft dysfunktional sind und das Gangbild bei vielen Patienten eher stampfend, mit gleichzeitigem Vorfuß- und Fersenkontakt erscheint (▶ **Abb. 3**). Die Reoperationsrate liegt zwischen 10 und 15 %. Eine Verbesserung der klinischen Ergebnisse ergibt sich, wenn es gelingt, einen belastungsstabilen I. Strahl zu generieren. Die orthograd eingestellte Arthrodese des Großzehengrundgelenkes in Kombination mit einer möglichst sparsamen Köpfchenresektion der übrigen Mittelfußknochen stellt hierfür den Referenzstandard dar. Diese Feststellung wird durch den in der Literatur einheitlich dokumentierten und signifikanten Zugewinn verschiedener Scoring-Systeme bestätigt (▶ **Abb. 4**) [17].

Die Unzufriedenheit der Patienten korreliert dabei signifikant mit dem erneuten Auftreten von Krallenzehen (Odds-Ratio 2,66, 95 % Konfidenzintervall 1,07–6,97), einer Verkürzung des Neogelenkes der Resektionsarthroplastik (Odds-Ratio 0,85, 95 % KI 0,74–0,96) und von Hallux-valgus-Rezidiven (Odds-Ratio 1,04, 95 % KI 1,00–1,09) [18].

Zusammen mit einer engmaschigen Krankheitskontrolle unter der stringenten Zielvorgabe einer Remission sowie einem immer

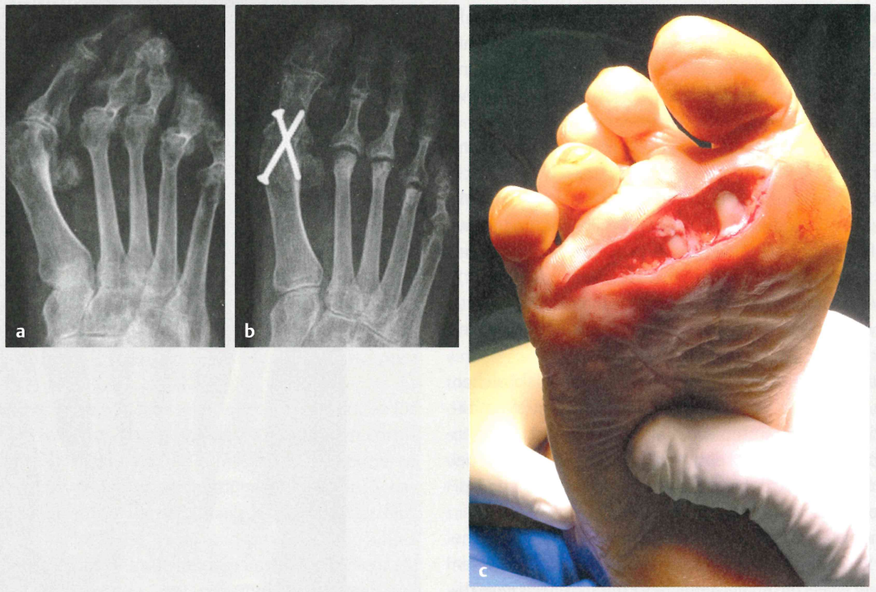

▶ **Abb. 4** Klassische operative Versorgung des rheumatischen Spreizfußes mit belastungsstabiler Schraubenarthrodese des MTP-1-Gelenkes und Resektionsarthroplastik der Mittelfußköpfchen 2–5. Präoperative Röntgenaufnahme (a), postoperative Röntgenaufnahme (b), intraoperativer Situs mit Resektion eines dermoidförmigen Hautstreifens (Dermodese) (c). (Quelle: I. Arnold / Rotes Kreuz Krankenhaus Bremen)

breiteren Repertoire von Biologika mit unterschiedlichen Targets zeigen die RA-Patienten mildere Formen von Fußdeformitäten und ermöglichen inzwischen Vorgehensweisen, die sich nicht wesentlich von der Vorfußchirurgie degenerativer Befallsmuster unterscheiden. Eine Vielzahl insbesondere japanischer Veröffentlichungen widmet sich dieser Thematik. Meist liegen allerdings nur mittelfristige Nachuntersuchungszeiträume von bis zu 5 Jahren vor. Die klinischen Ergebnisse scheinen mindestens gleichwertig mit den gelenkresezierenden Verfahren mit tendenziell geringerer erneuter Schwielenbildung bei günstigerer Druckverteilung im Bereich des Vorfußes. Auch die Rate der Revisionseingriffe erscheint niedriger (▶ **Abb. 5**) (15 % vs. 9 %) [19].

Neben der verbreiteten intraartikulären kapitodiaphysären metatarsalen Verkürzungsosteotomie nach Weil mit den Problemen der „stiffness" durch die intraartikulären Narben hat sich in Japan eine Modifikation des extraartikulären Verfahrens nach Helal etabliert. Diese früher häufig durchgeführte Osteotomie ohne Fixation der Metatarsaleköpfchen wird mittlerweile nur noch selten angewandt. Grund ist ein nicht vorhersehbares Korrekturergebnis der Köpfchen mit der Gefahr von Transfermetatarsalgien und Superduktion von Zehen. Die Modifikation wird als Verkürzungs-Offset-Osteotomie beschrieben und fixiert die Schräg-OT mit einer kanülierten Schraube. Das distale Fragment gleitet an der Osteotomie-Stelle nach dorsal. Je nach Erfordernis kann aus dem proximalen Fragment noch eine planparallele, verkürzend wirksame Knochenscheibe entnommen werden [20]. Ein Vorteil des Erhalts der Zehengrundgelenke besteht in der Möglichkeit, die plantaren Stabilisatoren zu rekonstruieren bzw. zu schonen und somit den Zehenbodenkontakt zu optimieren (Windlass-Mechanismus). Damit lässt sich auch das Ausmaß fakultativer postoperativer sagittaler Zehendeformitäten (fibulare Deviation) reduzieren [21]. Kosuke hat die Auswirkungen beider Vorgehensweisen (Erhalt vs. Resektion) durchschnittlich 5,6 Jahre postoperativ auf die zu erwartende plantare Druckverteilung (mit F-SCAN II im Querschnitt) im Vergleich mit nicht operierten RA-Patienten und gesunden Füßen untersucht. Die gelenkerhaltenden Verfahren führte zu einem Belastungsanstieg im Bereich des Großzehengrundgelenkes und niedrigeren Druckverteilungen unter dem MTP II und III, die patientenbezogenen Ergebnissen waren aber in der Gruppe der Resektionsarthroplastik besser (SAFE-Q-Subskalenwerte: höhere Punktzahlen bei den Schmerzen und mit Schmerzen zusammenhängenden Werten). Im Einzelnen zeigte für das I. MTP-Gelenk die Gruppe 4 (operativer Gelenkerhalt) eine höhere Druckverteilung (13,7 %) als Gruppe 2 (nicht operierte RA, DAS 28-CRP 2,3) (8,0 %) und Gruppe 3 (Resektionsarthroplastik, DAS28-CRP 2,4) (6,7 %) ($P < 0{,}001$). Für die Zehengrundgelenke II und III zeigte Gruppe 4 eine niedrigere Druckverteilung (9,0 %) als Gruppe 2 (14,5 %) ($P < 0{,}001$) und Gruppe 3 (11,5 %) ($P < 0{,}05$). Bei der Längsschnittanalyse zeigte die Gruppe 4 einen erhöhten Druck des Großzehengrundgelenkes (8,5 % gegenüber 14,7 %; $P < 0{,}001$) und eine verringerte Verteilung des MTP-II/III-Gelenkdrucks (15,2 % gegenüber 10,7 %; $P < 0{,}01$) [22]. Interessanterweise beurteilen die Operateure das postoperative Ergebnis anders als der Betroffene selbst und im Hinblick auf die PROMs konnten bisher keine

▶ **Abb. 5** 36-jährige RA-Patientin, erosive Verlaufsform weitgehend in Remission, Röntgenaufnahme des Fußes im Stehen präoperativ (a), komplett gelenkerhaltene Vorfußrekonstruktion mit Doppel-OT 1. Strahl und Weil-OT der Zehen 2–5 (b, c). Klinische Ergebnisse (d). (Quelle: I. Arnold / Rotes Kreuz Krankenhaus)

Unterschiede zwischen Gelenkerhalt und Resektion sicher bestätigt werden [23].

Hallux valgus rheumaticus

Die auf das Großzehengrundgelenk wirkenden Kräfte betragen mehr als 50 % des Körpergewichts, sodass eine suffiziente Lastübertragung auf den I. Mittelfußknochenkopf für ein beschwerdefreies Gehen unabdingbar ist. Die in der Vergangenheit häufig durchgeführte Resektionsarthroplastik am Großzehengrundgelenk verkürzt die Zehe. Damit reduziert sich die passive Vorspannung der Plantarfaszie bei Dorsalextension der Zehen und schwächt die mediale Fußsäule („Windlass-Mechanismus"). Die Arthrodese des Großzehengrundgelenks ist somit aus biomechanischer Sicht der Resektionsarthroplastik überlegen. Aufgrund der reduzierten Bewegung im ersten Strahl nach Arthrodese, verkürzt sich die Bodenkontaktzeit des Fußes, wodurch die benachbarten MTP-Gelenke vor Dorsalflexionskräften geschützt werden. Zudem wird eine günstigere Druckverteilung auf die Mittelfußknochen II–V erreicht [24]. Ein krankheitswertig vergrößerter 1. intermetatarsaler Winkel sollte immer korrigiert werden, um die Vorfußbreite zu reduzieren, eine weitgehende Rezentrierung des I. Mittelfußknochenkopfes über den Sesambeinkomplex zu erzielen und die notwendige Lastaufnahme des I. Mittelfußknochenkopfes zu verbessern. Offensichtlich kann von dieser Prämisse bei Arthrodesen des Großzehengrundgelenks (MTP I) und geringer Spreizfußdeformität (IM-1-Winkel < 15°) abgewichen werden. Hier ist durch die Rezentrierung des Großzehengrundgelenks allein eine spontane Korrektur des Spreizfußwinkels zu erwarten. Dalat [25] untersuchte 208 MTP-I-Arthrodesen. Der präoperative IM-1-Winkel betrug bei 97 Patienten < 15°, bei 78 Patienten 15–19° und bei den 33 anderen Patienten ≥ 20°; beim letzten Follow-up waren es 5,8 ± 2,1° (Bereich 0–10°), 6,7 ± 2,2° (0–10°) bzw. 8,1 ± 2,4° (3–12°).

Zunehmend etablieren sich aber auch in der Hallux-valgus-Chirurgie bei RA-Patienten gelenkerhaltene Techniken. In Japan ist eine modifizierte Scarf-Osteotomie unter Verwendung einer horizontalen Osteotomie mit parallel zur Fußsohle ausgerichteter Sägeschnittführung unter Interposition eines medialen Kapselstreifens sehr populär. Einer der Schlüssel zum Erfolg der von Kushioka et al. erstmals beschrieben Technik ist wahrscheinlich die Verkürzung des I. Mittelfußknochens durch die Scarf-Osteotomie. Diese Verkürzung verringert die Spannung über die Beugungs- und Strecksehnen des Hallux, wodurch sie über dem Bewegungszentrum des ersten MTP-Gelenks neu ausgerichtet werden können, während die Hallux-valgus-Deformität korrigiert wird. Eine unangemessene Überlänge des I. Strahles nach OT in Kombination mit rückkürzenden Prozeduren der übrigen MT ist gerade bei gelenkerhaltenen Eingriffen dabei unbedingt zu vermeiden (▶ **Abb. 6**). Kushioka [26] gibt für sein anspruchsvolles Patientenkollektiv eine Hallux-valgus-Rezidivrate von 16 % an.

Die Ergebnisse zeigen weiterhin, dass die unvollständige Kontrolle der RA-Krankheitsaktivität ein Risikofaktor für das Wiederauftreten von Hallux-valgus-Deformitäten und relativ schlechten klinischen Ergebnissen ist. Interessanterweise hatte die Aktivität der RA-Krankheit keinen Einfluss auf die Schwere der Zerstö-

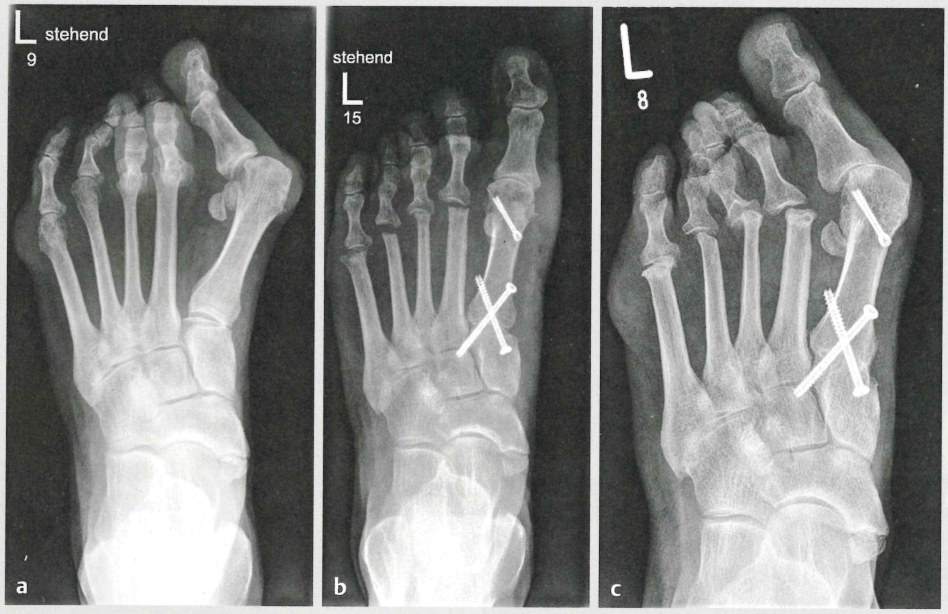

▶ **Abb. 6** 48-jährige Patientin, RF/ccP-AK + RA, EM 1999, gering aktiv. Rheumatische Spreizfußmetatarsalgie, gering erosiv. Instabilität Metatarso-Cuneiforme-I-Gelenk und Metatarsus primus varus. Deutliche Klauenzehen bei Luxation MTP-Gelenke 2 + 3 (a). Stabilisierung 1. Strahl mit gelenkerhaltener Doppel-OT. Resektionsarthroplastik MTP 2–5 von dorsal (b). 7-Jahres-Verlauf mit deutlichem Hallux-valgus-Rezidiv bei Zunahme der RA-Aktivität als Biologika-Sekundärversagen und „iatrogener" postoperativer Überlänge der Großzehe (c). (Quelle: I. Arnold / Rotes Kreuz Krankenhaus Bremen)

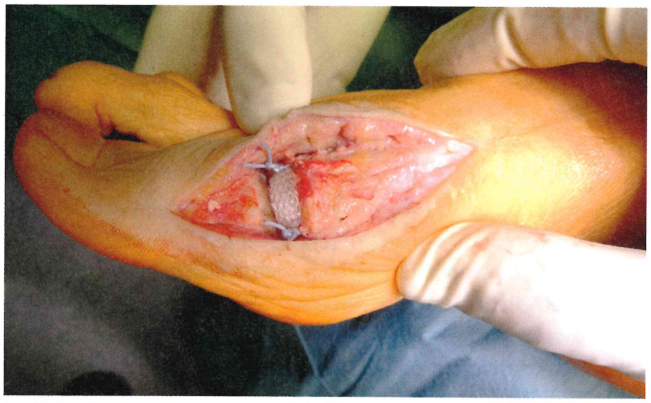

▶ **Abb. 7** Intraoperativer Situs der Versorgung eines milden Hallux valgus rheumaticus mit Synovektomie, Kapselplastik und Implantation eines biodegradierbaren „Gelenkersatzes". (Quelle: I. Arnold / Rotes Kreuz Krankenhaus Bremen)

▶ **Abb. 8** RA-Patient mit schmerzhafter Bursitis bei Digitus quintus varus. (Quelle: I. Arnold / Rotes Kreuz Krankenhaus Bremen)

rung des ersten MTP-Gelenks. Das Ausmaß späterer Gelenkschädigungen korrelierte auch nicht mit einem erneuten Auftreten der Hallux-valgus-Deformität. Allein die durch die Entzündung des Synovialgewebes verursachte Gelenklaxizität zeigte sich hierfür ursächlich. Trotz zunehmender Etablierung fehlen fundierte Informationen über die Langzeitergebnisse nach Osteotomien in der Hallux-valgus-Chirurgie bei Patienten mit RA weiterhin. Studien mit eher geringen Fallzahlen zeigen, dass die Hallux-valgus-Rezidivquoten nach Ludloff-, Scarf- und Chevron-Osteotomie sehr gering sind. Sogar eine leichte Zunahme der Gelenkspaltweite konnte vereinzelt im 5-Jahresverlauf nachgewiesen werden. Die Rezidivgefahr scheint nicht so sehr durch Erosion und Gelenkdestruktion, sondern eher infolge einer persistierenden Synovialitis mit Schwächung der Kapsel zu bestehen [27, 28]. Bei den RA-Patienten, die einen Rückfuß-Valgus mit Kollaps der medialen Längswölbung aufweisen, ist aufgrund des Rückfuß-Malalignements mit einer vermehrten Belastung der medialen Fußsäule zu rechnen, sodass als „Rezidivprophylaxe" der Korrekturarthrodese des I. Tarsometatarsalgelenks (modif. Lapidus) ggf. mit zusätzlicher Korrektur des distalen Gelenkwinkels (DMAA) mittels Doppelosteotomie der Vorzug zu geben ist (▶ **Abb. 5**) [29].

Die Scaffold-Implantation mit Erhalt einer funktionell brauchbaren Restbeweglichkeit und Kraft unter Vermeidung typischer Komplikationen der Silastic-Spacer stellt eine echte Alternative zur bewährten Arthrodese an den Großzehengrundgelenken dar

(▶ **Abb. 7**). Das kissenartige Interponat in Form eines biodegradierbaren Polylactidspacers wandelt sich innerhalb von 2 Jahren in einen bindegewebigen Puffer um und verhindert, dass die Knochenflächen direkt artikulieren. Die PLDLA-Filamente behalten in vitro 50 % ihrer Festigkeit noch nach 13 Wochen und ermöglichen so, dass die porösen Zylinderstrukturen in das körpereigene Gewebe einwachsen und formen so ein funktionelles Gelenk [30]. Mittlerweile liegen erste Hinweise auf Osteolysen an den Kontaktflächen des Knochens zum Scaffold vor. Dies bedingt die Notwendigkeit regelmäßiger Kontrollen.

Digitus quintus varus

Diese Fehlstellung geht sehr häufig mit hartnäckigen Bursitiden und Schuhkonflikten einher. Es gilt, die Pathologie der Kleinzehenfehlstellung genau zu ergründen, um eine erfolgreiche operative Reorientierung durchführen zu können (▶ **Abb. 8**). Eine alleinige Resektionsarthroplastik des Zehengrundgelenkes wird bei sehr rigiden Verhältnissen empfohlen. Neben einer Osteotomie des Metatarsale V zur Reduktion eines erhöhten Intermetatarsalwinkels zum IV. Mittelfußknochen sollte auch an den Transfer der M.-extensor-digitorum-longus-Sehne der V. Zehe auf die Aponeurose des M. abductor digiti minimi (Operation nach Lapidus) bei noch flexibler Digitus-quintus-varus-Deformität gedacht werden. Hierzu wird die Strecksehne der V. Zehe am Fußrücken tenotomiert und nach einem dorsomedialen Release der Zehengrundgelenkkapsel um das Grundglied nach lateral geführt. Hier kann das freie Sehnenende unter angemessener Vorspannung an die Aponeurose des M. abductor digiti minimi genäht werden.

Fazit

Die RA geht auch weiterhin sehr häufig mit Pathologien im Bereich des Vorfußes einher. Diese finden sich weiterhin im Rahmen der klinischen Diagnostik unterrepräsentiert.

Es fehlen auch heute noch verlässliche Algorithmen und Standards für die Versorgung entzündlicher Fußdeformitäten.

Die „Hybrid-Operation" mit zuverlässiger Schaffung eines stabilen I. Strahles (bevorzugt mittels MTP-I-Fusion) und schonende Resektionsarthroplastik der übrigen Zehengrundgelenke gilt immer noch als „gold standard" mit sehr zufriedenstellender Beurteilung seitens der RA-Patienten (Schmerzbefreiung > Funktionszugewinn) und ist insbesondere für den „stiff type" mit sekundären degenerativen Veränderungen zu empfehlen.

Für Patienten mit moderatem bis mittlerem postarthritischem Befallsmuster unter verlässlicher Krankheitskontrolle sind gelenkerhaltende Standardtechniken nach den Prinzipien der allgemeinen Fußchirurgie mit guten Ergebnissen und geringen Rezidivraten zu empfehlen.

Anzeige